

Jak bude naše dítě malovat a psát?

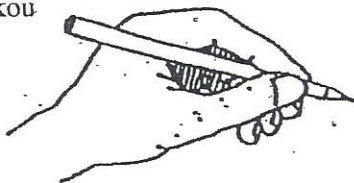
Pro psaní je nejvýhodnějším úchopem tzv. ŠPETKA /viz obrázek/, která umožňuje jemnou pohyblivost do všech stran. Ve špetkovém pohybu jsou zapojeny pouze tři prsty. Tužka je držena mezi palcem a prostředníkem, ukazovák jen směřuje a přitlačuje k podložce.

Je proto vhodné dbát na správné návyky při kreslení.

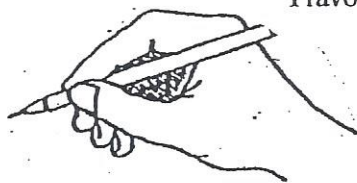
1. Všimáme si, jak dítě drží psací náčiní, zda je navozen špetkový úchop
2. Sledujeme postavení ruky, zda se příliš nevyvrací v zápěstí, zda pohyb paže vychází z velkých kloubů
3. Vyhodnocujeme, zda dítě kreslí s přiměřeným tlakem, zda přitlak na tužku není příliš silný a naopak slabý
4. Sledujeme plynulost vedené čáry, zda je přerušovaná, rovná, kostřbatá atd.

SPRÁVNÝ ŠPETKOVITÝ ÚCHOP

Levou rukou



Pravou rukou

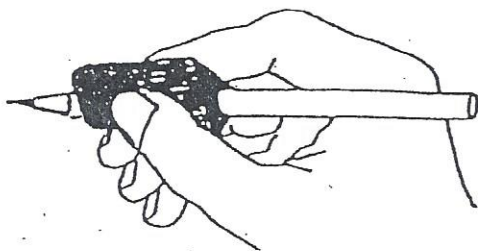


Nástavec-trojhránek- je konstruován tak, aby pomohl špetkový úchop nacvičit. Palec se opírá do nejširší plochy trojhránku a zespodu je podpíráný bokem prvního článku prostředníku. Ukazovák se přikládá na zbývající plochu.

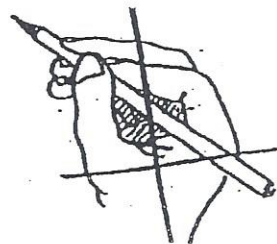
S nástavcem je možné volně kreslit, provádět různá cvičení i provádět přímo nácvik psaní. Velikosti jsou vyrobené tak, aby si je mohlo dítě samo nasazovat na tužku, fixku či pastelku.

Je potřebné namotivovat dítě, aby nástavec používalo k úchopu spontánně.

Úchop trojhránku



NESPRÁVNÝ ÚCHOP TUŽKY



U grafomotorických obtíží je vhodné toto konzultovat v příslušné pedagogicko-psychologické poradně se speciálním pedagogem, který doporučí nejvýhodnější kroky a opatření k nápravě.

Odborná literatura: Vágnerová M. a Valentová L. : Psychický vývoj dítěte, UK Praha 1994

KondášO. : Pozorovací schéma na posouzení školní zralosti, Didaktické testy Bratislava 1984

Bednářová J. a Šmardová V. : Diagnostika dítěte předškolního věku, Computer Press a.s., 2008 /Co by dítě mělo umět ve věku od 3 do 6 let/

Michalová Z.: Čáry, Máry, I a II, Pracovní sešity pro rozvoj grafomotoriky (pro předškolní a mladší školní věk), Tobiáš, 2002, Brno

Zpracováno pro potřebu rodičovské veřejnosti, PhDr. Zdeněk Stožes, leden 2016